Aus der Chirurgischen Klinik der Universität München
(Vorstand: Prof. Dr. med. G. Magnus)

Über multiple kartilaginäre Exostosen

Inaugural-Dissertation

zur
Erlangung der Doktorwürde in der gesamten
Medizin
verfaßt und einer
Hohen Medizinischen Fakultät der Bayerischen
Ludwig-Maximilians-Universität zu München

vorgelegt von

Ernst Schwartz
aus St. Petersburg

München 1938

Rudolph Pfau, Buchdruckerei und Verlagsanstalt, Berlin NW 7.

Gedruckt mit Genehmigung
der
Medizinischen Fakultät der Ludwig-Maximilians-
Universität München.

Dekan: Prof. Dr. med. Brömser

Referent: Prof. Dr. med. H. von Seemen

Tag der mündlichen Prüfung: 28. Juni 1938

R. UNIV.
BIBLIOTHEEK
LEIDEN

Ueber multiple kartilaginäre Exostosen.

Geschichtliches.

Der um 1800 lebende englische Chirurg Astley Cooper stellte als erster die umschriebenen, sich auf knorpliger Grundlage entwickelnden, Knochenneubildungen als eigenes Krankheitsbild heraus und nannte es *Exostosis cartilaginea*. Er unterschied ferner zwischen inneren und äußeren knorpligen Exostosen, was nach unserer heutigen Nomenklatur Enchondromen und jenen Exostosen entspricht, für die der Name „kartilaginäre Exostosen" allein noch üblich ist.

Lange Zeit war man sich über die morphologische Einordnung der Exostosen im Unklaren. Aschoff, Garré u. a. rechneten sie, ebenso wie die mit ihnen häufig vergesellschafteten Enchondrome, zu den Knochengeschwülsten, während in der neueren Zeit Frangenheim, Aschner und Engelmann sie als Systemerkrankungen des Skeletts auffassen, Langenskiöld hingegen ihnen eine Mittelstellung zwischen Geschwülsten und Systemerkrankung zuspricht.

Pathogenese und Aetiologie.

Unklarer und mannigfaltiger noch, als die Frage nach ihrer morphologischen Einordnung, war die Stellungnahme zur Pathogenese und Aetiologie der kartilaginären Exostosen. Auf alle hierüber entstandenen Theorien genau einzugehen, würde zu weit führen, da sie heute in der Hauptsache nur noch geschichtliches Interesse besitzen. Kurz erwähnt sei nur, daß die kartilaginären Exostosen insbesondere von Volkmann als Folge der Rachitis angesehen wurden und zwar mit Rücksicht darauf, daß sie sehr häufig mit Deformitäten und Wachstumsstörungen kombiniert sind, wie wir noch sehen werden.

Ferner wurden Zirkulationsstörungen und Infektionskrankheiten verantwortlich gemacht. Courtillet beschuldigte die Tuberkulose, indem er eine tuberkulo-toxische Schädigung des Knochens annahm.

Von den Drüsen mit innerer Sekretion maß man den Keimdrüsen sowie der Schilddrüse wesentliche Bedeutung zu. In der Tat fand man bei Menschen, die an Exostosen litten, häufig Anomalien der Geschlechtsmerkmale, meist in Richtung des Hypogenitalismus. Die Bedeutung der Schilddrüse aber stellte Ritter in den Vordergrund ,der in einer Familie bei allen an Exostosen erkrankten Angehörigen hypothyreotische Symptome feststellte, bei dem einzigen exostosenfreien Mitglied dieser Familie dagegen einen Morbus Basedow fand. Im Gegensatz zu Ritters Feststellung beschreibt Gottstein einen Mann mit Exostosen mit ausgesprochener Struma Basedowica.

Da somit hinsichtlich der endokrinen Störungen einheitliche Beobachtungen fehlen, schließt Henninger mit Recht, daß sie wohl mit Exostosen häufig vergesellschaftet sind, aetiologisch aber keine Bedeutung haben.

Auch mechanische und entzündliche Momente sind als verantwortlich für die Entstehung der Exostasen genannt worden. Chelius erklärt ihre Entstehung durch mechanischen Reiz auf entzündlicher Basis. Hier hat Paggi mit seiner Arbeit „Knorplige Wachstumsexostosen und Knochenneubildung in Exostosenform" Klarheit geschaffen.

Als Knocheneubildung in Exostosenform nennt er Berufsexostosen, funktionelle, traumatische und entzündliche Exostosen, wobei zu den ersteren beispielsweise die bekannten Marsch-, Reit- und Exerzierknochen zu rechnen sind, während sich die entzündlichen Exostosen im wesentlichen als Periostitiden herausstellen, wie sie sich zum Beispiel in der Nachbarschaft akuter oder chronischer Osteomyelitiden finden. Bezeichnend für diese Knochenneubildungen in Exostosengestalt ist es, daß sie in der Einzahl oder doch zumindest vereinzelt auftreten und zwar an solchen Stellen, für die eine mechanische oder entzündliche Noxe nachzuweisen ist.

Mit diesen Krankheitsbildern haben die knorpligen Wachstumsexostosen nichts gemein. Sie treten im Gegensatz zu den ersteren überwiegend in der Mehrzahl auf und zwar an solchen Stellen, die weder mechanisch noch entzündlich exponiert sind. Für diese multiplen kartilaginären Exostosen, mit denen allein wir

uns zu beschäftigen haben, kommen demnach weder die genannten Momente noch Rachitis, innersekretorische und andere Faktoren in Betracht. Vielmehr erkannte man schon frühzeitig das gehäufte familiäre Auftreten der m. k. E. und zog daraus den Schluß, daß man es bei diesen Leiden mit einer Erbkrankheit zu tun hat (Pels-Leusden, Frangenheim).

Die m. k. E. = eine Erbkrankheit.

Art und Zeitpunkt der krankhaften Gewebsanlage.

Nach dieser Erkenntnis bleibt noch die Frage offen nach Art und Zeitpunkt der krankhaften Gewebsanlage. Lange Zeit begnügte man sich damit, eine erblich bedingte Wachstumsstörung des Intermediärknorpels anzunehmen. Fehleisen sprach von Absprengungen des Epiphysenfugenknorpels und Fehlbildung dieser Teile in der Umgebung der Epiphysen. Virchow hielt eine Störung der enchondralen Ossifikation der Epiphysenknorpel für das Ursächliche, gab aber auch die Möglichkeit der Entstehung aus dem Periost zu.

Als Enno Müller 1914 das Skelett eines Mannes mit Exostosen einer genauen histologischen Untersuchung unterzog und im ganzen Periost mikroskopisch kleine Knorpelinseln nachweisen konnte, da lag die Auffassng nah, daß es sich nicht nur um eine Wachstumsanomalie des Intermediärknorpels, sondern des ganzen Periostes handele.

Walters Befund bei einer amputierten Zehe.

Walter amputierte bei einem Manne, der an Exostosen litt, eine für diesen wegen ihrer Verbildung nutzlose Zehe und unterzog sie einer histologischen Untersuchung. Er fand hierbei völliges Fehlen der distalen Epiphysenlinie des Grundgelenkes, zahlreiche kartilaginäre und exostotische Wucherungen an beliebiger Stelle, Fehlen der periostalen Knochenapposition, Eindringen der Markkapillaren in die knorpligen Auswüchse vor Eintreten der provisorischen Verkalkung mit verspäteter und spärlicher Verknöcherung. Das Mittelglied war ringsum knorplig mit nur einem zentralen Knochenkern angelegt. Das Endglied, mit einer Epiphysenlinie und zwei Knochenkernen versehen, entsprach dem 3. bis 4. Fetalmonat. Aus diesem Befund zog Walter den Schluß, daß die zum Krank-

heitsbilde führende Störung bereits vor die Zeit der Anlage der Epiphysenlinien zu verlegen ist und wahrscheinlich auf einer Entwicklungsstörung des Mesenchyms beruht.

Bauers Meinung über den Wirkungsbereich des Gens der multiplen kartilaginären Exostosen.

K. H. Bauer sieht die Auswirkung des Gens für die m. k. E. in einer qualitativ abnormen Differenzierung der osteogenetischen Periostschicht in unreifen Knorpel statt in reifen Knochen. Aber damit ist für ihn der Einfluß dieses Gens nicht erschöpft, er erstreckt sich vielmehr über das Periost hinaus auf das gesamte Knochenwachstum, wodurch die im anatomischen Teil noch zu schildernden Verkrümmungen, Verbiegungen, Störungen der Wachstumsproportionen und Asymmetrien zu erklären wären. Somit würde sich die Auswirkung dieses Gens auf den gesamten Habitus erstrecken. Ja es besteht begründeter Verdacht, so meint Bauer, daß auch die Intelligenz, das Temperament und der Charakter durch die Genauswirkung mehr oder minder eindeutig stigmatisiert würden.

Schaefers Meinung.

Die tatsächlich bei Leuten, die mit Exostosen behaftet sind, zuweilen zu findende Intelligenzstörung wird von Schaefer als Hinweis auf eine zentrale Auslösung aufgefaßt. Er meint, daß der Erbfaktor deshalb nicht im Knochensystem zu suchen sei, sondern in den dem Knochenwachstum übergeordneten Zentren.

Die heute am meisten vertretene Ansicht über den Wirkungsbereich des Gens für die m. k. E.

Die Eugenik lehrt uns, daß Erbkrankheiten durch einzelne Gene vererbt werden, das heißt monomer bedingt sind. Ein Gen, das sich in vielerlei Hinsicht phänotypisch äußert, heißt polyphän. Nach der Ansicht Bauers würde es sich demnach bei dem Gen, das die multiplen kartilaginären Exostosen bedingt, um ein stark polyphänes Gen handeln, wie es sonst in der Vererbungslehre selten ist. Da aber erfahrungsgemäß alle die von Bauer aufgeführten Erscheinungsformen doch nur verhältnismäßig selten zusammen auftreten, scheint es richtiger, den Wirkungsbereich des die m. k. E. bedingenden Gens nicht so weit zu fassen, wie Bauer es möchte, und andererseits den auslösenden Faktor nicht wie Schaefer in den Hirnzentren zu suchen, sondern die Wirkung des Gens mit

Walter, Frangenheim, Schmidt, Pels-Leusden und Bessel-Hagen folgendermaßen zu definieren: Die Ursache der m. k. E. ist eine genbedingte konstitutionelle Minderwertigkeit des osteogenetischen Gewebes, die im wesentlichen im intermediären Wachstumsknorpel in Erscheinung tritt und die eine schon im fetalen Leben auftretende Störung der enchondralen Ossifikation bedingt. Darüber hinaus kann in einzelnen Fällen auch eine Fehlanlage des Periostes und Perichondriums die Grundlage für die Entwicklung der Exostosen bilden.

Treffend ist der von Kienböck vorgeschlagene Name: *Osteochondrodysplasie,* oder der von Wagner gebrauchte: *Osteodysplasia exostotica.*

Der Blutkalkspiegel bei Menschen mit multiplen kartilaginären Exostosen.

Vor der Besprechung des anatomischen Bildes der Exostosen sei noch eine Feststellung Hoffmeisters, die ein Licht auf die physiologisch-chemischen Zusammenhänge wirft, erwähnt. Hoffmeister fand bei Untersuchungen über den Blutkalkspiegel bei den verschiedensten Knochenerkrankungen diesen unter anderen erhöht bei den m. k. E. Eine Familie mit zahlreichen Exostosenträgern konnte er genau durchuntersuchen. Es fanden sich bei den erkrankten Familienmitgliedern, deren Wachstum noch nicht abgeschlossen war, Blutkalkwerte von 12 bis 15 mg%. Bei den gesunden Familienangehörigen sowie bei dem mit Exostosen behafteten 72jährigen Vater waren die Werte normal, 9,5—10,5 mg%. Ferner injizierte Hoffmeister den einzelnen Familienangehörigen einen eiweißfreien, aus Callus, jugendlichem Periost und Epiphysenlinien gewonnenen Extrakt intracutan.

Bei den kranken noch jugendlichen Angehörigen, die also auch die erhöhten Kalkwerte aufwiesen, trat eine deutliche Hautreaktion auf, während sie bei dem 72jährigen kranken Vater und den gesunden Familienmitgliedern ebenfalls ausblieb. Das Absinken der Kalkwerte mit Abschluß des Wachstums sowie diese Hautreaktion hält Hoffmeister für eine Bestätigung, daß es sich bei den Exostosen um eine Störung der Wachstumslinien handelt.

Das pathologisch-anatomische Krankheitsbild der multiplen kartilaginären Exostosen.

Nach diesen biochemischen Bemerkungen kommen wir zu dem anatomischen Krankheitsbild der multiplen kartilaginären Exostosen.

Lokalisation.

Da es sich bei den Exostosen um eine Erkrankung des Intermediärknorpels der Epiphysen und in zweiter Linie des Periostes handelt, so ergibt sich daraus die Lokalisation der Exostosen von selbst. Ihr Lieblingssitz ist die Nähe der Epiphysenlinien der langen Röhrenknochen, die Stellen der größten Wachstumsintensität. So sehen wir sie am häufigsten am proximalen und distalen Ende der Tibia und der Fibula, der Ulna und des Radius, am distalen Ende des Femur, am proximalen Abschnitt des Humerus. Es folgt in der Häufigkeit der Schultergürtel, hier besonders das Schulterblatt, seltener das Schlüsselbein, dann das Becken. Am seltensten sind die Wirbel sowie das distale Humerusende befallen, und nur einmal findet sich in der Literatur die Beschreibung einer Exostose am Clivus Blumenbachii der Schädelbasis.

Form, Zahl und Größe der m. k. E.

Die einzelne Exostose erscheint als seitlicher knöcherner Auswuchs, dessen Oberfläche von einem Knorpelüberzug bedeckt ist. Sie kann der Knochenoberfläche breitbasig oder gestielt aufsitzen, ihre Gestalt kann sehr mannigfaltig sein: ein kleiner Dorn oder eine Warze, ein gestielter Knollen oder ein astförmiges Gebilde. Manchmal sind die Exostosen hakenförmig der Diaphyse, seltener dem Gelenk zu gekrümmt, dessen Bewegungen sie dann wie eine Schiene hemmen können.

Die Größe der Exostosen schwankt zwischen der kleinsten, klinisch kaum wahrnehmbaren Warze und kindskopfgroßen Gebilden, ihre Zahl 1 bis 1000 (Ein Fall mit 1000 Exostosen wurde von Chiari beschrieben).

In der Literatur ist zuweilen von symmetrischer Anlage der Exostosen die Rede (Frangenheim). Bessel-Hagen betont im Gegensatz hierzu, daß sie sich vorwiegend asymmetrisch ausbilden. Beide Bildungsarten treffen wohl für den einen oder anderen Fall, auch für diese und jene Familie zu, sind aber nicht die Regel. Im allgemeinen kann man nur sagen, daß doppelseitiges Auftreten von Exostosen häufiger ist als einseitiges.

Histologischer Aufbau der einzelnen Exostose.

Im näheren anatomischen Aufbau kann man vier Formen der Exostosen unterscheiden: E. cartilaginea, E. compacta, E. spongiosa und die E. medullaris. Santa läßt die Möglichkeit offen, daß es sich dabei um vier Uebergangsstadien handele, so daß die zunächst vorwiegend knorplige Exostose sich über die kompakte, spongiöse zur markigen differenziere.

Das genaue histologische Wachstum der Exostosen untersuchte Stracker. Er fand, daß die Exostosen sich nicht auf den drei Wegen des normalen Knorpelwachstums ausdehnten, das heißt 1. durch Umwandlung und Einbeziehung der Periostzellen, 2. durch Umwandlung der Grundsubstanz, 3. durch Intussusception, sondern fast ausschließlich durch letztere.

Im histologischen Bild der Exostosen ist keine deutliche Gewebsgliederung. Die Zellen sind stark oxyphil. Das Cytoplasma hat viele rundliche, mit Hämatoxylin sich färbende Einschlüsse. Die Zellen sind oft stark vergrößert, von wabigen Strängen durchsetzt; sie gehen unscharf in die Grundsubstanz über.

Zeitpunkt des Auftretens der m. k. E.

Die enge Beziehung zwischen den kartilaginären Exostosen und den Epiphysenfugen weist darauf hin, daß das Wachstum der Exostosen weitgehend an die Wachstumszeit der Epiphysenfugen gebunden ist. Das klinische Manifestwerden der Exostosen fällt aus diesem Grunde in die Kindheit und Jugend. Ein Teil der Exostosen ist sicherlich angeboren. Wenn der größte Teil von ihnen zu diesem Zeitpunkt noch nicht erkannt wird, so hängt dies einerseits mit ihrer geringen Größe, andererseits mit der Zartheit des Neugeborenenskeletts sowie dem reichen Fettpolster der Säuglinge zusammen. Ein Neuauftreten oder eine wesentliche Größenzunahme der Exostosen nach dem 20. Lebensjahr ist selten, vielmehr stellen sie nach Abschluß des Körperwachstums oder nach Verlust des Zusammenhanges mit der Epiphysenlinie auch ihrerseits das Wachstum ein. Hartmann beobachtete sogar Rückbildungen von Exostosen nach Abschluß des Körperwachstums.

Begleiterscheinungen der m. k. E.: Verunstaltungen, Kleinwuchs.

Eine sehr häufige Begleiterscheinung der Exostosen sind die im aetiologischen Abschnitt schon erwähnten Verkrümmungen, Verunstaltungen und Wachstumsstörungen sehr mannigfacher Art.

Es können einzelne Knochen einer Extremität im Längenwachstum zurückbleiben, so daß asymmetrische Bilder entstehen, oder aber die Extremitäten bleiben paarig kurz, obere, untere oder auch beide, so daß ein unproportionierter Gesamteindruck resultiert. In letzterem Falle haben wir vor uns den kleinen, fast zwergähnlich anmutenden Patienten mit kurzen, teilweise verkrümmten Gliedern, die in einem schroffen Gegensatz zu einem plumpen, kräftigen Rumpf mit einem großen Kopf stehen, eine Gesamterscheinung, wie sie uns in Exostosen-Familien gar nicht selten begegnet.

Als häufige charakteristische Mißbildungen seien genannt die Luxation des Radiusköpfchens infolge der Verkürzung der Ulna gegenüber dem normalgebliebenen Radius, ferner die Abknickung der Hand nach unten, wobei die Elle nach oben vorsteht, während hier das Speichenende in der Entwicklung gestört ist, und so das als Madelungsche Deformität bekannte Bild entsteht. Häufig ist auch die Mikrodaktylie infolge Wachstumsstörung der Metakarpalknochen oder Synostosen zwischen Ulna und Radius, zwischen Tibia und Fibula, ferner Genua valga u. a. m.

Alle diese zahlreichen Knochen- und Knochensystemsmißbildungen finden sich sowohl an solchen Körperteilen, die außerdem Exostosen tragen, als auch an exostosenfreien Gliedern. Es ist also nicht richtig, die Deformitäten etwa als mechanische Folgen der Exostosen anzusehen, vielmehr sind, wie Pels-Leusden schon erkannte und betonte, Exostosenbildung und Wachstumsstörung koordinierte Symptome derselben Krankheit, eben Ausdruck einer allgemeinen *Osteochondrodysplasie.*

Die Klinik, Diagnose und Therapie der m. k. E.

Wir kommen nunmehr zu der Frage nach der klinischen Bedeutung der Exostosen für ihren Träger. In sehr vielen Fällen stellen die Exostosen einen harmlosen Nebenbefund dar, dem keine Bedeutung zukommt. In zahlreichen anderen Fällen bedeuten sie lediglich eine geringe kosmetische Beeinträchtigung des Individuums. Bei der häufigen Kombination mit Wachstumsstörungen und Deformitäten können die kosmetischen Fehler zu Verunstaltungen werden und außerdem zu funktionellen Einschränkungen führen.

Doch auch die Exostosen allein können je nach Sitz, Größe und Zahl zur Krankheit werden. Ihre häufige Lokalisation in Gelenknähe kann die betreffende Gelenkfunktion mehr oder minder stark beeinträchtigen. Durch Druck auf benachbarte Nervenstämme können sie zu Neuralgien, Paresen und Lähmungen führen, so sind Intercostalneuralgien, Ischias und Peronaeuslähmungen häufig beschrieben; durch Druck auf Gefäße kann es zur Usur und Aneurysmenbildung kommen.

Stauß beschreibt einen Fall von einem 24jährigen, aus einer Exostosen-Familie stammenden Mädchen, das mit spastischen Paresen und Sensibilitätsstörungen der Beine erkrankte. Bei der Operation fand sich eine vom VI. Brustwirbel ausgehende Exostose, die das Rückenmark komprimierte.

Für die Geburtshilfe sind die im weiblichen Becken sitzenden Exostosen wichtig, da sie unter Umständen zum Geburtshindernis werden und somit eine absolute Indikation zum Kaiserschnitt abgeben können.

Auch kann es durch Druck oder Muskelzug zum Abbruch der Exostosen selbst kommen, auch Osteomyelitiden in Exostosen sind beschrieben. Da, wo eine ausgedehnte muskuläre Verschiebung über einer Exostose zur Schleimbeutelbildung geführt hat *(E. bursata)*, kommt es besonders häufig zu Bursitiden.

Eine maligne Entartung einer Exostose gehört augenscheinlich zu den Seltenheiten und ist bisher nur je einmal von Kienböck, Chiari und neuerdings von Schaefer beschrieben worden. Diese Gutartigkeit der Exostosen wird klinisch jedoch illusorisch durch die Tatsache, daß die Exostosen häufig mit Enchondromen vergesellschaftet sind (Stocks und Barrington fanden unter 250 Patienten mit Enchondromen ein Drittel mit Exostosen behaftet). Von den Enchondromen aber ist bekannt, daß sie häufig maligne entarten. Die Enchondrome sitzen im Gegensatz zu den Exostosen gern an den Metaphysen der kurzen Röhrenknochen und stellen ihr Wachstum mit dem physiologischen Ende des Körperwachstums nicht wie jene ein.

Zur klinischen Diagnose der m. k. E. ist nicht viel zu sagen. Sie bereitet nur in solitären und rudimentären Fällen Schwierigkeit. Das Röntgenbild ist typisch. Bei der häufigsten, der spongiösen Form der Exostose überzieht die Kompakta des Schaftes auch die Spongiosa der Exostose, die Spongiosa der Exostose geht also in die Spongiosa des befallenen Skeletteiles über. Es sind Auf-

nahmen in zwei Ebenen zu fordern, da bei der Aufnahme in einer Ebene eine Exostose infolge ihrer lockeren Spongiosa umgeben von der Kompakta den Eindruck einer Knochencyste erwecken und zu Fehldiagnosen führen kann.

Als Therapie ist die Ausschälung der Exostose die Methode der Wahl. Amputationen kommen nur bei sehr ausgedehnten Prozessen sowie bei maligner Entartung in Frage.

Der Erbgang der multiplen kartilaginären Exostosen.

Das größte Verdienst in der Erforschung des Erbganges der m. k. E. gebührt den Engländern Stocks und Barrington. Ihre Sammelforschung stützt sich auf ein Material von 1237 Fällen. Darunter ließ sich in 803 Fällen Vererbbarkeit nachweisen, und zwar in einem so hohen Grade, daß diese 803 Fälle sich auf nur 192 Familien verteilten, was im Durchschnitt 4,2 Exostosenträger pro Familie ergibt.

Die m. k. E. vererben sich vorwiegend einfach dominant.

Die Exostosen treten gern in den einzelnen Generationen gehäuft auf, werden aber auch in mehreren Generationen hintereinander in direktem Erbgang beobachtet. Bekannt sind bisher 4 Stammbäume, bei denen Exostosen in 4 Generationen hintereinander zu verfolgen waren, und Roeder fand in einer Familie 23 mit Exostosen behaftete Menschen aus 5 Generationen.

Stellt man aus zahlreichen Familien mit Exostosen die kranken und gesunden Geschwister einander gegenüber, so ergeben sich Zahlenwerte von 166 : 164 (Bauer), also fast 1 : 1. Aus dieser Tatsache, sowie aus dem Auftreten der Exostosen in mehreren Generationen hintereinander folgt, daß der Erbgang der m. k. E. ein vorwiegend dominanter ist; denn bekanntlich ist ja dieser dadurch gekennzeichnet, daß ein kranker Mensch stets einen kranken Elter und im Durchschnitt 50% kranke Geschwister und 50% kranke Kinder haben soll.

Unregelmäßig dominante und recessive Anlagen.

Da diese Forderung bei den m. k. E. nicht immer erfüllt ist, in manchen Sippen vielmehr auch Ueberspringen einer Generation

beobachtet wird, hält Siemens den Erbgang für unregelmäßig dominant.

Schließlich sind auch kranke Kinder gesunder, aber blutsverwandter Eltern beobachtet worden, so daß auch recessive Anlagen vorzukommen scheinen (Lenz).

Wie steht es aber nun mit den Fällen, bei denen in der Verwandtschaft keine weiteren Angehörigen mit Exostosen gefunden werden? Zunächst einmal ist es sicher, daß die Zahl dieser Fälle tatsächlich geringer ist, als gewöhnlich angegeben wird. Die Familienkenntnis vieler unserer Patienten ist sehr lückenhaft, weiter vergesse man nicht, daß die Ausbildung der Exostosen so gering sein kann, daß sie auch einer sehr gründlichen Untersuchung entgehen können. Im übrigen aber besagt eine negative Ascendenz noch nichts gegen Genbedingtheit, da es ebenso auf die Descendenz ankommt. Die Erstfälle von m. k. E. in bisher exostosenfreien Sippen zeigen dann eben, daß die Mutation zum ersten Male aufgetreten ist. Den Beweis dafür erbringen diese Erstfälle durch die Uebertragung ihrer Anlage auf die Hälfte ihrer Nachkommenschaft. Und im bisherigen Material hatten Träger von Exostosen, sofern sie zahlreiche Nachkommen hatten, stets auch Kinder, die mit Exostosen behaftet waren. „Es spricht alles dafür, daß jeder Fall von typischen m. k. E. erblich, d. h. durch ein pathologisch mutiertes Gen seiner Erbanlagen bedingt ist" (Bauer).

Die Verteilung der m. k. E. auf die Geschlechter.

Aehnlich wie die beiden häufigsten angeborenen Mißbildungen, der Klumpfuß und die angeborenen Hüftgelenksverrenkungen, haben auch die m. k. E. eine bestimmte Sexualproportion. Das männliche Geschlecht ist häufiger befallen, und zwar verhalten sich Männer zu Frauen nach den Zahlen von Reinicke wie 3 : 1, nach Hesterbrink-Lindenbaum wie 2 : 1, nach Bauer und Dreyer wie 3 : 2. Bauer und Dreyer sowie Hesterbrink-Lindenbaum machen darauf aufmerksam, daß Knabengeburten an sich in Familien mit Exostosen häufiger sind. Demnach wäre die größere Anzahl von Erkrankungen bei Männern nur eine Täuschung und es bliebe die Frage nach der Ursache der häufigeren Knabengeburten offen.

Aschner und Engelmann dagegen behaupten, daß die Anlage zu den m. k. E. beim weiblichen Geschlecht häufiger latent bleibt. Sie fanden nämlich in Stammbäumen mit unregelmäßiger

Dominanz (Ueberspringen einer Generation) fast immer eine Frau als Konduktorin.

Aus diesem Grunde bezeichnen auch diese beiden Autoren den Erbgang der m. k. E. als geschlechtsbegrenzt dominant.

Die Durchschlagskraft bei der Vererbung der m. k. E.

Die Durchschlagskraft der Anlage zu Exostosen ist interessanterweise etwas verschieden, je nachdem welcher Elternteil krank ist. So fanden Stocks und Barrington 39,4% kranke Kinder bei zwei gesunden Eltern (latente Erkrankung eines Elters oder erste Mutation); 41,4% kranke Kinder bei Erkrankung der Mutter und 52,4% kranke Kinder bei Erkrankung des Vaters.

Vererbt sich auch die Lokalisation und Gradausprägung der m. k. E.?

Wichtig ist die Frage, ob sich die Erbanlage der m. k. E. auch auf eine bestimmte Art und Lokalisation dieser Exostosen erstreckt. Es sind tatsächlich verschiedentlich Familien beschrieben worden, in denen die meisten erkrankten Mitglieder hinsichtlich der Zahl, Größe und Lage der Exostosen eine gewisse Aehnlichkeit aufwiesen. So beschreibt Reulos einen Stammbaum, in dem 17 Familienangehörige in 4 Generationen vorwiegend Exostosen am Knie besaßen. Bei dem von Birkenfeld beschriebenen eineiigen Zwillingspaar (dem einzigen der bisherigen Literatur) waren die Exostosen wohl in der Größe gleich, jedoch in Zahl und Sitz weitgehend verschieden. Da es sich nun bei eineiigen Zwillingen um völlig erbgleiche Personen handelt, so ist dieser von Birkenfeld beschriebene Fall sehr lehrreich, denn er beweist, daß *nur die Anlage* zu Exostosen vererbt wird, Art und Ort aber weitgehend von anderen unbekannten Faktoren abhängig ist.

Dieser Ansicht sind heute die meisten Forscher, und zwar nicht nur auf Grund des Birkenfeldschen Befundes, sondern weil in der überwiegenden Zahl aller Stammbäume von Gleichartigkeit der Exostosen keine Rede sein kann.

Schwerere Gradausprägung in der Descendenz.

Mit diesem Ergebnis schließt sich aber auch die Möglichkeit aus, daß leicht erkrankte Personen ihre Krankheit in einer ebenso leichten Form weiter vererben. Leider besteht im Gegenteil Grund zu der Annahme, daß immer schwerere Grade in der Descendenz auftreten. Es ist ja das Wesen aller krankhaften Mutationen, daß sie von leichten Formen beginnend sich zu schwereren Graden ent-

wickeln, die schließlich in dem Kampf um das Dasein nicht mehr bestehen können und dadurch sich von selbst ausmerzen.

Das schwerere Auftreten in der Descendenz ist immer wieder zu beobachten. Einen hierfür besonders typischen Stammbaum hat Faber beschrieben. Er beginnt bei einer Frau mit geringfügigen Exostosen, die kaum in Erscheinung traten. Unter ihren 11 Kindern litten 9 an durchschnittlich leichten bis mittelschweren Exostosen. Von ihren 13 Enkelkindern waren 9 krank, die meisten hiervon mit schwersten Exostosen behaftet.

Kombination von multiplen kartilaginären Exostosen mit Geisteskrankheit und Alkoholismus.

An dieser Stelle möchte ich auf einen von Wagner beschriebenen Stammbaum hinweisen, bei dem sich m. k. E. mit Geisteskrankheiten und Alkoholismus gepaart fanden. Wagner konnte ihn über 5 Generationen verfolgen und fand, daß der Urgroßvater geisteskrank, der Großvater sowie ein Großonkel Alkoholiker, eine Großtante geisteskrank gewesen waren. In der Elterngeneration fand sich unter 5 Brüdern ein Exostosenträger. In der ersten Filialgeneration wurden unter 15 Kindern 7 mit Exostosen behaftet, 8 gesund befunden; in der zweiten Filialgeneration war ein eben geborener Junge mit Exostosen erkrankt.

Interessant ist bei dem Stammbaum, daß sich in den ersten beiden Generationen nur Alkoholismus und Geisteskrankheiten, in den nächsten drei nur Exostosen fanden.

Diese Beobachtung von Wagner, bisher alleinstehend in der Literatur, findet nun in der von mir geschilderten Familie eine Parallele.

Stammbaum der Familie N.

1. **Franz N.** (Großonkel unseres Patienten Karl N.). Geisteskrank, soll einen Verkleinerungswahn gehabt haben, lebte immer in dem Glauben, daß sein Vermögen verloren ginge. War wiederholt in Irrenanstalten, wurde zuletzt nach Hause entlassen, wo er schwachsinnig starb.

2. **Anton Peter N.** (Großvater des Karl N.). Schwerer Alkoholiker, geistig angeblich gesund. 1867 an Phthise gestorben.

Weitere drei Geschwister von 1. und 2. sollen gesund gewesen sein.

3. **Johann N.** (Onkel des Karl N.). War drei Jahre beim Militär, demnach zumindest keine gröberen Exostosen. 1890 wegen Majestätsbeleidigung mit 2½ Monaten Gefängnis bestraft. Im nächsten Jahr in der psychiatrischen Klinik zu Würzburg wegen Paranoia. Anschließend über 20 Jahre in der Kreisirrenanstalt Werneck, wo er oft gewalttätig wurde und im Jahre 1912 starb.

4. **August N.** (Vater des Karl N.) Geboren 1866. Bis 1911 tüchtiger Arbeiter und guter Familienvater. 1911 in der psychiatrischen Klinik zu München wegen Manisch-depressiven Irreseins. Gebessert entlassen. 1913 erneut in der psychiatrischen Klinik. Anschließend in der Irrenanstalt Eglfing, wo er 1916 starb.

Körperlicher Befund: klein (150 cm). Kurzer linker verkrümmter Vorderarm. An beiden oberen Tibiaenden medialwärts Exostosen. Rachitischer Brustkorb, Heiserkeit, Wassermann negativ. Sonstiger Befund ohne Besonderheiten.

Weitere sechs Geschwister von 3. und 4. sollen geistig und körperlich gesund gewesen sein.

5. **Auguste Elise N.** (Schwester des Karl N.) Mit 7 Monaten an Brechdurchfall gestorben. Von Exostosen nichts bekannt.

6. **Karl N.** Geboren 1891.

Vorgeschichte. Normale Geburt, erst später zeigten sich Verunstaltungen an den Armen und Beinen. Mit 2 Jahren Scharlach, mit 4 Jahren Gehirnhautentzündung. Seit dem 5. Lebensjahr zeigte sich Schwerhörigkeit. 1922 Kropfoperation. Im August 1937 vom Rad gefallen, war kurze Zeit bewußtlos, ging aber dann selbst nach Hause. In der Schule gut gelernt, später in der Buchbinderei beschäftigt, wo er nach drei Jahren die Gesellenprüfung mit Note „1" ablegte. Keine Krämpfe, keine Geschlechtskrankheiten, kein Alkoholmißbrauch, keine gerichtlichen Strafen.

Jetzige Erkrankung. Ist seit Sommer 1937 sehr gereizt. Schimpft viel, bildet sich ein, die Leute redeten und lachten hinter dem Rücken über ihn, seien mitunter sehr devot zu ihm, er sei eben eine große Persönlichkeit. Im Völkischen Beobachter hätte er seine Gedanken Satz für Satz gelesen. Zwischen ihm und dem Führer bestände in Haltung und Mimik Aehnlichkeit, auch sein Geburtstag stehe zu dem des Führers in Beziehung. Nachts habe er ein Aufschluchzen und ein schreckliches Lachen gehört, da seien wohl Weiber im Zimmer gewesen.

Psychischer Befund. Orientiert und bewußtseinsklar. Erzählt beziehungslos und teilweise zerfahren. Läßt sich nicht fixieren, lacht albern, macht Faxen, wird plötzlich wieder poltrig, schimpft und flucht. Beziehungs- und Größenideen, Denkstörungen, akustische Halluzinationen, affektive Veränderung. Intelligenzprüfung ergibt keine Besonderheiten, insbesondere keinen Anhalt für Schwachsinn.

Diagnose der psychiatrischen Klinik München: Schizophrenie.

Die Therapie bestand in einer Insulinkur. Vom 7. 10. 37 bis 28. 12. 37 erhielt N. an 64 Insulintagen 5048 Einheiten, als Höchstdosis 124 Ein-

heiten, während der Kur hatte er 6 Halbschocks, 19 Schocks und einen Anfall. Das Ergebnis war eine gute Remission, keine Wahnideen und Sinnestäuschungen mehr. Konnte berufsfähig entlassen werden.

Wegen der Exostosen wurde N. der Chirurgischen Klinik überwiesen. Hier gab er an, schon längere Zeit Schmerzen im Bereich der linken Hüfte und der linken Leiste sowie in der Umgebung des linken Knies zu haben.

Befund. Etwas adipöser Patient in mäßigem Kräftezustand. Unproportioniertes Gesamtwachstum, Körperlänge überwiegt über die Länge der Extremitäten. Oberschenkel relativ lang, Unterschenkel auffallend kurz. Ueber dem Malleolus medialis links hyperästhetische Narbe. An der Innenseite des linken Unterschenkels, 10 cm unter dem unteren Patellarrand, walnußgroße harte Geschwulst, die mit der Unterlage fest verwachsen ist; auch am rechten Unterschenkel an der gleichen Stelle haselnußgroße Gebilde, ebenfalls am medialen rechten Knöchel. Gesamtlänge des rechten Beins 80 cm, des linken 78 cm.

Beide Unterarme sind verkürzt und kolbig aufgetrieben; insbesondere der rechte Unterarm ist völlig formentstellt, der Oberarm etwas zu kurz, während die Hand normal ist. Beim Betasten fühlt man am Radius und an der Ulna im Bereich der Epiphysenlinie harte, nicht schmerzhafte, auf der Unterlage nicht verschiebliche Geschwülste. Der linke Arm ist weniger entstellt als der rechte, im Ganzen aber auch zu kurz.

Gesamtlänge des rechten Armes	59 cm
Gesamtlänge des linken Armes	63 cm
Länge des rechten Unterarmes	16 cm
Länge des linken Unterarmes	20 cm
Länge der rechten Hand mit Fingern	14 cm
Länge der linken Hand mit Fingern	13 cm

Röntgenbefund. Am Schädel erkennt man in der seitlichen Aufnahme keinen Anhaltspunkt für eine Knochenveränderung.

Die Aufnahmen des rechten Oberarmes zeigen ähnlich wie die Aufnahmen des linken Kniegelenkes mehrfache Exostosen, die reihenförmig übereinander sitzen, wobei die Knochenstruktur der Oberarmabschnitte im oberen Drittel cystische Veränderungen aufweist.

Schwere Veränderungen zeigen die Unterarmknochen rechts. Diese sind stark verbogen, außerordentlich deformiert und articulieren nicht mehr richtig miteinander. Die Elle ist in ihrem unteren Drittel stark aufgetrieben, während die Speiche im oberen Drittel verlängert und ausgezogen erscheint.

Am Unterarm kommt dadurch das Bild einer Madelungschen Deformität zustande.

Auch am linken Unterarm sind ähnliche Veränderungen in schwächerer Ausbildung nachweisbar.

Auf der Aufnahme der Brustwirbelsäule in Richtung von vorn nach hinten findet sich kein sicherer Anhalt für eine Erkrankung der Wirbel-

körper. Die Rippen verlaufen außerordentlich steil nach unten, die Zwischenrippenräume erscheinen sehr stark verschmälert.

Man erkennt auf der Beckenübersichtsaufnahme exostosenartige Auswüchse an den Beckenkämmen, die rechts unregelmäßig knollige Form haben, während sie sich links in den Beckenkamm hineinprojizieren lassen und hier mehr flächenhaft der Beckenschaufel aufsitzen. Außerdem erkennt man anscheinend breite Knochenauflagerungen an den Pfannenbögen der Hüftgelenkspfannen beiderseits. Die Schenkelhälse und ihre Ursprünge sind als breite, plumpe Bildungen nachweisbar und gehen ohne die sonst gewöhnte Taille unmittelbar in die Köpfe über. Auch an ihnen finden sich Anlagerungen, zum Beispiel an der medialen Begrenzung der Basis des linken Schenkelhalses. Die Oberschenkelknochen sind verhältnismäßig schlank. Ueber dem linken Schambeinast ist ein apfelgroßes Gebilde sichtbar, wohl die Verkalkung einer Chondromgeschwulst. Man hat den Eindruck, daß die Grenzen dieser Geschwulst unregelmäßig sind, so daß sie möglicherweise diffus wächst.

An beiden Kniegelenken erkennt man zahlreiche und umfangreiche plumpe kartilaginäre Exostosen.

Die innere Untersuchung ergibt keine Besonderheiten. Herz und Lungen sind o. B. Die Temperaturen sind regelrecht. Der Puls 72 in der Minute. Der Blutdruck 95/60 RR. Der Harn ist o. B. Blutbild: Hämoglobin 105%, 5,3 Millionen Erythrocyten, Färbeindex 1,0. 8900 Leukocyten. Im Differentialausstrich findet sich eine mäßige Lymphomonocytose von 41% Lymphocyten und 9% Monocyten. Die Senkung beträgt 6/14 nach Westergreen. Der Grundumsatz ist mit + 7,5% nur unbedeutend gesteigert. Der Kaliumspiegel 16,19 mg%, Calcium 10,1 mg%, Blutjod 16,2 γ%. Wassermann ist negativ.

Es besteht eine mäßige Innenohrschwerhörigkeit, N. hört Umgangssprache nur in einer Entfernung von 50 cm beiderseits. Keine Gleichgewichtsstörungen, kein Nystagmus. Neurologischer Befund ohne Besonderheiten.

7. Julius N. 35 Jahre alter Schreiner. Soll schwere Arbeit verrichten und frei sein von Exostosen. Entzieht sich der näheren Untersuchung.

8. Friedrich N. 34 Jahre alter Sattler. Hatte an der rechten Speiche in Handgelenksnähe eine angeblich haselnußgroße Exostose, die vor mehreren Jahren operativ entfernt wurde. Entzieht sich der näheren Untersuchung.

9. Lina N. 33 Jahre alte Prägerin, angeblich frei von Exostosen.

10. Sophie N. 31 Jahre alte Tapezierersfrau. Hat angeblich ein kleines Ueberbein am rechten Handgelenk.

11. Emil N. Mit 19 Jahren an Blinddarmentzündung gestorben, soll keine Exostosen gehabt haben.

12. Emilie N. 28 Jahre alte Schneiderin. Hatte an der linken Malleolengabel beidseitig je eine walnußgroße Exostose, die vor 10 Jahren operativ entfernt wurden. Haselnußgroße Exostose am distalen Radiusende links.

Außer Nr. 11 (Emil N.), der ein großer stattlicher Mann und guter Turner gewesen sein soll, handelt es sich bei sämtlichen Geschwistern (Nr. 6—12) um kleine untersetzte Leute mit Ueberwiegen der Rumpflänge über die Länge der Extremitäten. Geistig sollen außer unserem Patienten Karl N. alle anderen vollkommen normal sein.

Stammbaum der Familie N.

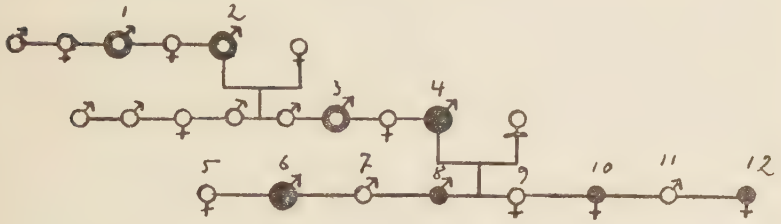

○ gesund

● mit Exostosen behaftet

◎ geisteskrank oder Alkoholiker

◉ mit Exostosen behaftet und geisteskrank oder Alkoholiker

Die multiplen kartilaginären Exostosen und das Gesetz zur Verhütung erbkranken Nachwuchses.

Die Vererbungsverhältnisse der m. k. E., die vor der nationalen Revolution nur in wissenschaftlicher Hinsicht bedeutend waren, sind durch das Gesetz zur Verhütung erbkranken Nachwuchses in den Mittelpunkt des praktischen Interesses gerückt.

Der § 1 dieses Gesetzes vom 14. Juli 1933 besagt, daß unter anderen derjenige unfruchtbar gemacht werden kann, der an schwerer erblicher körperlicher Mißbildung leidet; und unter den Erläuterungen von Gütt, Rüdin, Ruttke heißt es, daß für das Gesetz gegebenenfalls unter anderen in Betracht kommen: multiple Exostosen und Enchondrome.

Bei schweren erblichen körperlichen Mißbildungen handelt es sich nach Gütt, Rüdin und Ruttke „um erblich familiäre, durch Erbanlage bedingte, meist bei der Geburt sichtbare, oft aber

erst im späteren Leben gut feststellbare einseitige oder doppelseitige körperliche Abweichungen von der Norm, die in unkorrigiertem Naturzustand durch Funktionsbehinderung oder durch Abschreckung die Anpassung an das Leben erschweren". Wichtig sind in diesen Erläuterungen die Worte: „in unkorrigiertem Naturzustand". Es kommt also nicht auf den mehr oder minder guten Funktionszustand an, der durch chirurgische oder andere Methoden erreicht werden kann, sondern einzig auf den ererbten, immer wieder vererbbaren Zustand der mangelhaften Anpassung an das Leben, den Naturzustand, „wie er bestehen würde, wenn ärztliche Kunst nicht eingegriffen hätte".

Auf die Schwierigkeit einer scharfen Grenzziehung des Begriffes „Schwere körperliche Mißbildung" weisen Gütt, Rüdin und Ruttke selbst hin mit den Worten: „Auch können die ausgesprochenen Mißbildungen in diejenige leichteste Form von Mißbildung übergehen, die man vielleicht als Varietäten an den Grenzen des Normalen, des normalen Variationsbereiches bezeichnen könnte."

Einteilung der m. k. E. in leichte, mittelschwere und schwere Formen und Versuch, sie mit obigen Richtlinien in Einklang zu bringen.

Versuchen wir nun die verschiedenen Erscheinungsformen der m. k. E. mit den zitierten Erläuterungen in Einklang zu bringen. Hierzu wollen wir sämtliche Möglichkeiten der Exostosen in drei Gruppen einteilen:

a) die schweren und schwersten Krankheitsbilder,

b) die gesunden und gesund erscheinenden Angehörigen aus Familien mit Exostosen,

c) die leichten und mittelschweren Formen.

Bei den unter a angeführten Fällen, das heißt denjenigen, die mit größeren, funktionseinschränkenden, womöglich zahlreich auftretenden und verstümmelnd wirkenden Exostosen einhergehen, besteht kein Zweifel, daß sie unter das Gesetz fallen. Erst recht klar ist das Verhalten des Arztes bei denjenigen Patienten, die mit Verkrümmungen und Wachstumsstörungen stärkeren Grades behaftet sind.

Die unter b genannten Gesunden oder gesund erscheinenden Angehörigen aus Familien, in denen Exostosen beobachtet werden, gliedern sich ihrerseits

1. in die hinsichtlich ihrer Erbanlage Gesunden (durchschnittlich 50% beim einfach dominanten Erbgang).

2. die erbkranken Personen, bei denen aber die Krankheit gar nicht in Erscheinung tritt oder sich nur so geringfügig äußert, daß sie auch der genauesten Untersuchung entgeht (latente Krankheitsträger).

Für diese unter b angeführten Fälle ist uns der Weg klar vorgezeichnet, denn unter den Erläuterungen zum Gesetz schreiben Gütt, Rüdin, Ruttke, daß „das Vorhandensein einer verborgenen (verdeckten, latenten) Veranlagung zu einem Leiden, und mag dies auch noch so verhängnisvoll für einzelne Glieder einer Familie sein, nicht zur Vornahme der Unfruchtbarmachung genügt". Die Nuranlageträger oder latent Erkrankten dürfen also nicht unfruchtbar gemacht werden. Somit entfällt für sie auch die Meldepflicht.

Zwischen diesen beiden Extremen, den schweren Graden und den genotypisch bzw. nur phänotypisch Gesunden stehen nun alle die leichteren und mittelschweren Grade von Exostosen (Punkt c unserer Einteilung), bei denen die Entscheidung nicht leicht ist.

Da die ausgesprochen schweren Mißbildungen sich bekanntlich in hohem Maße von selbst ausmerzen, so ist es sicher, daß der Gesetzgeber mit dem Gesetz nicht nur diese treffen wollte, sondern auch diejenigen, die, mit Mißbildungen mittleren Grades behaftet, Aussicht haben, einen Ehepartner zu finden und damit ihr Erbübel fortzupflanzen. Da wir ferner bei den m. k. E. in einer Familie Erbstörungen mit sehr verschiedener Durchschlagskraft finden können, so besteht an sich „vom Gesichtspunkt des Vererbungsrisikos kein Grund, die Träger schwacher Gradausprägungen mit milderen Augen anzusehen, als die Träger schwerer Mißbildungsgrade" (Gütt, Rüdin, Ruttke).

So fand ich unter den in den letzten Jahren erschienenen Arbeiten vielfach, von obigen Gedankengängen ausgehend, die Forderung, bei allen, auch den leichtesten Fällen von m. k. E. den Antrag auf Sterilisation zu stellen (Korn, Faber). Doch scheinen mir persönlich die Verfasser hierin über das Ziel hinauszuschießen, haben doch Gütt, Rüdin, Ruttke andererseits in ihren Erläuterungen klar definiert, was unter schweren Mißbildungen zu verstehen ist: „Grundsätzlich wird als Veranlassung zur Unfruchtbarmachung ein *gewisser Grad* von Mißbildung vorhanden sein müssen, welcher die *Anpassung an das Leben erschwert.*"

Davon kann aber bei den leichtesten Formen der m. k. E. keine Rede sein. Ein Mann mit einer haselnußgroßen Exostose am Arm oder einer walnußgroßen Exostose am Oberschenkel ist durchaus dem Leben angepaßt, und zwar ist er nicht nur im bürgerlichen Beruf eine vollwertige Arbeitskraft, sondern auch im Kriegsfall voll dienstfähig. Unter den Fällen, die ich der Nachuntersuchung unterziehen wollte, erschienen zwei junge Männer nicht, weil sie zur Zeit zum Arbeitsdienst bzw. zur Wehrmacht eingerückt waren. Ich glaube nicht, daß der Gesetzgeber für solche Leute die Unfruchtbarmachung vorgesehen hat.

Der Forderung aber, grundsätzlich alle Patienten, die mit Exostosen behaftet sind, zu melden und die Entscheidung dem Erbgesundheitsgericht zu überlassen, kann ich ebensowenig beipflichten. Abgesehen von unnützen Kosten überflüssiger Verhandlungen stellt ein derartiger Prozeß für den betreffenden Menschen eine psychische Belastung dar, die umso größer ist, je hochwertiger dieser Mensch in sonstiger Beziehung ist.

Aus diesem Grunde wäre meines Erachtens für die Gruppe der leichten bis mittelschweren Exostosen folgender Weg einzuschlagen: für die leichten Fälle sollte die Meldung unterbleiben. Für die mittelschweren Grade wäre die Gesamterscheinung des betreffenden Menschen, die Summe seiner positiven und negativen Eigenschaften in geistiger, moralischer und körperlicher Hinsicht in Betracht zu ziehen.

In diesen Fällen die richtige Entscheidung zu treffen, kommt den hierfür eingesetzten Erbgesundheitsgerichten zu, Sache des praktischen Arztes wäre also, diese Kranken zu melden.

Zusammenfassung.

Es wurde im Vorhergehenden ein Fall beschrieben, bei dem sich multiple kartilaginäre Exostosen mit Schizophrenie vergesellschaftet fanden. Die Nachforschungen in der Familie ergaben, daß Geisteskrankheiten bzw. schwerer Alkoholismus in drei Generationen, m. k. E. in zwei Generationen vorhanden waren. Das Befallensein der einzelnen Familienangehörigen mit Exostosen war hinsichtlich der Gradausprägung sehr verschieden; die Zahl der erkrankten Geschwister im Verhältnis zu der der Gesunden stieg in der Descendenz an.

An dieser Stelle sei es mir gestattet, Herrn Professor Dr. med. von S e e m e n für die Ueberlassung des Themas meinen Dank auszusprechen.

Literatur.

1. Baur, Fischer, Lenz: Menschliche Erblehre. Lehmann, München 1936.
2. Bauer, K. H.: Zur Konstitutionspathologie der multiplen Exostosen (33. Tagung der Vereinigung nordwestdeutscher Chirurgen. Dezember 1926).
3. Faber, A.: Multiple kartilaginäre Exostosen. Erbarzt 1935, Nr. 2.
4. Gütt, Rüdin, Ruttke: Zur Verhütung erbkranken Nachwuchses. Gesetz und Erläuterungen. Lehmann, München 1934.
5. Henninger, H.: Zur Kasuistik der Exostosis cartilaginea multiplex. Deutsche Zeitschrift für Chirurgie, Band 232. Jahrgang 1931.
6. Hoffmeister, W.: Blutkalkspiegel bei Knochenbrüchen und Erkrankungen. Deutsche Zeitschrift für Chirurgie. Band 240. Jahrgang 1933.
7. — Familiär auftretende Knochencysten (Enchondrome). 55. Tagung der Deutschen Gesellschaft für Chirurgie. 1931.
8. Korn, A.: Multiple kartilaginäre Exostosen. Inaugural-Dissertation Leipzig 1936.
9. Lange, M.: Erbbiologie der angeborenen Körperfehler. Enke, Stuttgart 1935.
10. Lange, M.: Erbgesundheitsgesetz und die angeborenen körperlichen Mißbildungen. Münchener Medizinische Wochenschrift, Nr. 35, Jahrgang 1936.
11. Paggi, B.: Knorplige Wachstumsexostosen und Knochenneubildung in Exostosenform (Ortop. e Traumatol. Appar. Mot. 4. 1932).
12. Santa, L.: Exostosis cartilaginea solitaria dell'estremo superiore del femore (Clinica chirurgica, N. s. 10, 1934).
13. Schaefer: Ueber multiple kartilaginäre Exostosen. Zentralblatt für Chirurgie, 1933, Band 1.
14. Stauß: Kompression des Rückenmarkes durch kartilaginäre Exostosen (Zentralblatt für Chirurgie, 1935).
15. Stracker, O.: Multiple kartilaginäre Exostosen. Wiener Klinische Wochenschrift, 1933, S. 1340.
16. v. Verschuer, O.: Erbpathologie. Steinkopf, Dresden und Leipzig, 1934.
17. Wagner, E.: Zum Erbgang der multiplen kartilaginären Exostosen. Der Chirurg 5, 1933.

Lebenslauf.

Ich bin als Sohn des Dipl.-Ing. und Direktors der Deutsch-Russischen Siemens-Werke Alfred Heinrich Schwartz und seiner Ehefrau Alma geb. Gütschow am 22. 11. 1912 in St. Petersburg geboren.

1922 siedelten meine Eltern nach Deutschland über. Hier besuchte ich in Berlin das Städtische Mommsen-Gymnasium und von 1927 an das Staatliche Prinz-Heinrichs-Gymnasium, an dem ich im März 1931 die Reifeprüfung ablegte.

Im Anschluß daran begann ich mein medizinisches Studium an der Universität Marburg, setzte es in Königsberg und dann in München fort, wo ich im Sommer 1933 die ärztliche Vorprüfung absolvierte.

Die klinischen Semester studierte ich sämtlich in Berlin und bestand daselbst im Frühjahr 1937 das Staatsexamen.

Den ersten Teil meines praktischen Jahres war ich am Tuberkulose-Krankenhaus in Sommerfeld (Osthavelland) tätig und arbeite zur Zeit seit dem 1. März 1938 am Städtischen Krankenhaus rechts der Isar zu München.